



ITLS

International Trauma Life Support
GERMANY

Current thinking

ITLS Editorial Board (Hrsg.)

Deutsche Bearbeitung: Eva Molter, Johannes Pranghofer und Stephan Schele

© 2018, International Trauma Life Support Germany e.V.

Vorgehen bei traumatisch bedingtem Herz-Kreislaufstillstand (TCA)

Die in diesem Dokument dargestellten Referenzen sind entsprechend dem Datum ihrer jeweiligen Veröffentlichung gültig und wurden durch die Nationale Ärztliche Leitung von ITLS Germany zum Zeitpunkt der Publikation des Current Thinking überprüft. Vor der Implementierung der Verfahren sind eine entsprechende Ausbildung und intensives Training erforderlich. Die Einführung sollte optimalerweise durch ein Qualitätsmanagementprogramm überwacht werden.

Einleitung

Die Überlebensraten nach traumatisch bedingtem Herz-Kreislaufstillstand (TCA) sind gering und die Sinnhaftigkeit von Reanimationsversuchen wurde in der Literatur bislang vielfach hinterfragt.^{1, 2, 3} Eine aktuellere retrospektive Studie aus dem Jahr 2006 kam zu dem Ergebnis, dass die Überlebensrate zwar niedrig, aber durchaus vergleichbar mit dem Überleben nach außerklinischen Herzkreislaufstillständen anderer Genese sei.⁴

Aktuelle Forschungen und Erfahrungen mit TCA im zivilen wie militärischen Bereich legen mittlerweile allerdings nahe, dass ein Umdenken bei der Versorgung dieser komplexen Patientengruppe erfolgen sollte. Möglicherweise würde man sonst Patienten - die Aussicht auf ein Überleben mit gutem neurologischen Outcome haben - eine Reanimation vorenthalten.

Hintergründe

Die National Association of EMS Physicians (NAEMSP) und das American College of Surgeons Committee on Trauma (ACSCOT) haben 2003 eine gemeinsame Empfehlung zum Unterlassen, bzw. zur Beendigung einer Reanimation bei traumatischem Herz-Kreislaufstillstand herausgegeben.³ Seither haben eine große, und diverse kleinere Studien für diese Patienten ein besseres Outcome als ursprünglich angenommen belegt.⁴ Die Überlebensraten variieren jedoch sehr stark abhängig von der zugrundeliegenden Ursache des Herz-Kreislaufstillstandes. Eine relativ gute Aussicht auf eine erfolgreiche Reanimation scheint bei TCA infolge Hypoxie, eines Spannungspneumothorax und einer Perikardtamponade zu bestehen.^{4, 5, 6} Das verbesserte Outcome der Betroffenen steht nach aktueller Datenlage mit dem Aufkommen der (prä-)klinischen Notfallthorakotomie (PERT), verbesserten Möglichkeiten der Blutungskontrolle und des Atemwegsmanagements/-monitorings (z.B. SGA, Kapnographie) und dem Einsatz der präklinischen Sonographie in Zusammenhang.^{7, 8}

Das US-Militär veröffentlichte 2011 eine prospektive Studie aus einem Feldlazarett in Afghanistan, die einen ROSC in 27% und ein Überleben mit Entlassung aus der Klinik in 8% der Fälle nach TCA beschrieb.⁷



Der European Resuscitation Council (ERC) hat sich den Herausforderungen dieses Wandels bereits gestellt und in die aktualisierten Leitlinien von 2015 einen eigenen Abschnitt zur Reanimation bei TCA inklusive eines entsprechenden Algorithmus aufgenommen.⁹ Auch in mehreren Systemen zur Traumaversorgung entstanden ähnliche Algorithmen.^{10, 11}

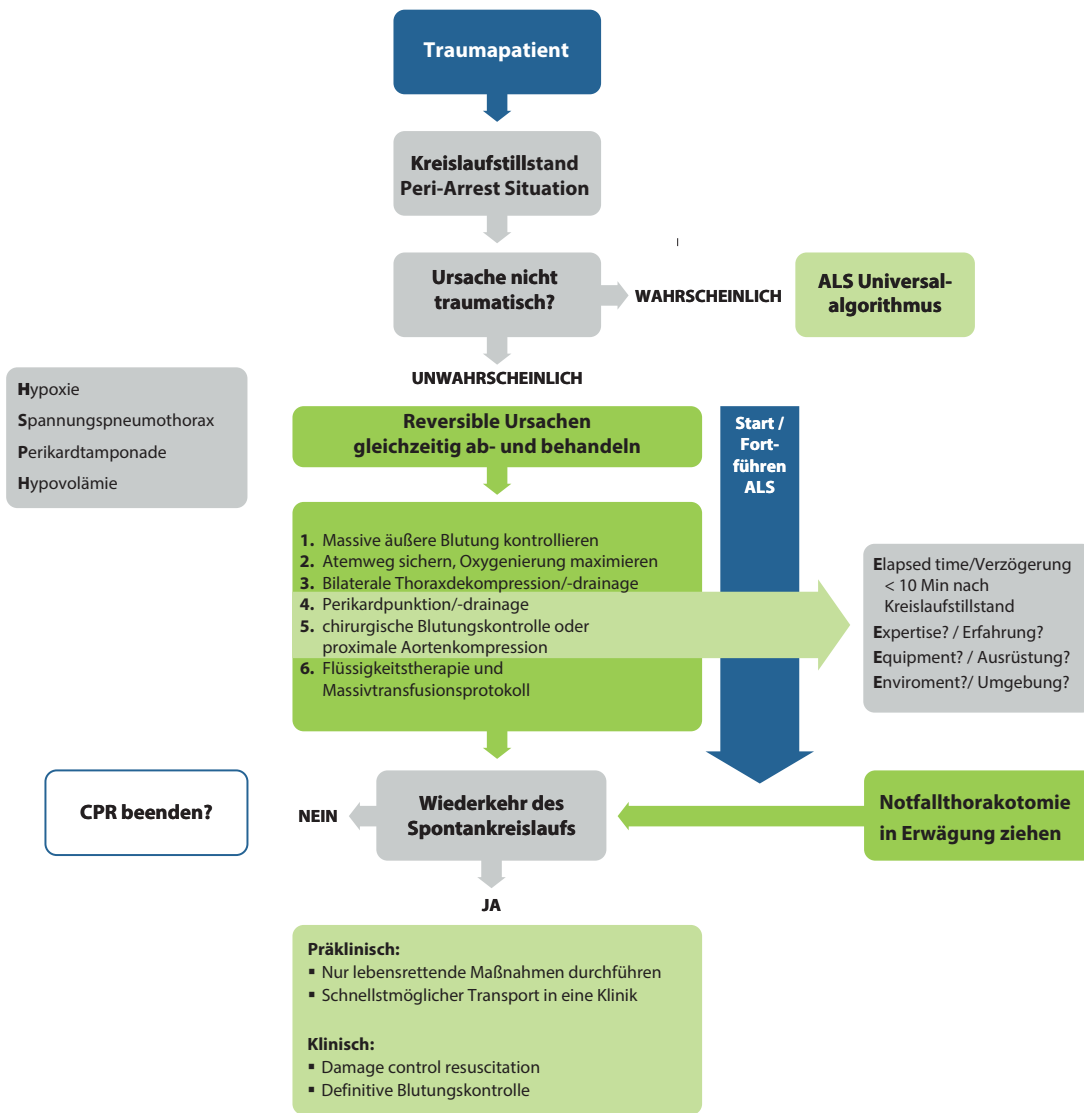
Überlegungen

Den Ergebnissen aktueller Forschung folgend, wird daher nun ein Vorgehen entsprechend der aktuellen Datenlage aus dem militärischen wie auch zivilen Bereich vorgeschlagen. Im Bereich des Chapters ITLS Germany empfehlen wir ein Management des TCA analog den Leitlinien des ERC.

Patienten mit TCA haben in der Regel keine relevanten kardialen Vorerkrankungen. Der Kreislaufstillstand tritt oft infolge einer Hypoxie, Hämorrhagie oder eines obstruktiven Schocks ein. Behandlungsschwerpunkte müssen konsequent anders gesetzt werden, als in den bislang bestehenden Algorithmen zum nicht-traumatischen Kreislaufstillstand. Daher soll die Suche nach diesen reversiblen Ursachen für den TCA und deren Behandlung höchste Priorität erhalten.^{10, 11}

Traumatisch bedingter Kreislaufstillstand

www.grc.org/de www.grc.edu
publiziert November 2015 durch German Resuscitation Council, c/o Universitätsklinikum Ulm, Sektion Notfallmedizin, 89070 Ulm
Copyright: ©European Resuscitation Council, vzw. Referenz: Poster_Trauma_Algorithmus_GER_20151130 über GRC



Die Feststellung des TCA erfolgt im Rahmen der Ersteinschätzung im *ITLS Primary Survey*. Der ERC-Algorithmus zum TCA soll sofort begonnen werden bei schwerverletzten Patienten mit

- agonaler oder fehlender Spontanatmung UND
- fehlenden zentralen Pulsen für > 10 sec

Patienten in einer Periarrest-Situation mit kardiozirkulatorischer Instabilität, wie

- Bradykardie, ausgeprägter Hypotension, rasch abfallenden RR-Werten, Verlust der peripheren Pulse und
- einer zunehmenden Bewusstseinsintrübung

müssen engmaschig hinsichtlich der Entwicklung eines möglichen TCA überwacht werden. Tritt der TCA ein, soll der entsprechende ERC-Algorithmus unmittelbar begonnen werden.

Folgende Auslöser des traumatisch bedingten Kreislaufstillstandes sollen ausgeschlossen, bzw. behandelt werden:

- Hypoxie
- Hypovolämie
- Herzbeutelamponade
- Spannungspneumothorax

Der Suche nach diesen reversiblen Ursachen für den TCA und ihrer Behandlung kommt im TCA-Algorithmus des ERC eine höhere Priorität zu, als der Durchführung von Thoraxkompressionen.⁹

Eine möglichst kurze präklinische Zeit, bzw. kurze Zeitspanne zwischen Unfallereignis und definitiver chirurgischer Blutungskontrolle scheint mit einem besseren Outcome assoziiert zu sein, daher kommt dem zügigen Transport von Patienten mit schwerem Trauma und TCA eine hohe Bedeutung zu.

Gleichwohl muss darauf geachtet werden, dass frustrane Reanimationsversuche von Patienten mit irreversiblen Traumafolgen und Kreislaufstillstand unangebracht sind und unterlassen werden sollen. Stellt sich die Frage nach dem Abbruch oder Nicht-Beginn einer Reanimation, so kann man aus der aktuellen Datenlage keinen eindeutigen Indikationskatalog ableiten.⁴

Die aktuelle Empfehlung lautet daher, eine Reanimation nicht zu beginnen, bzw. abubrechen, wenn:

- bei Eintreffen des Rettungsdienstes seit > 10 Minuten keine Vitalfunktionen feststellbar waren.
- nach Ausschluss oder Behandlung der reversiblen Ursachen für einen TCA innerhalb von 20 Minuten kein ROSC erreicht werden kann. Eine Asystolie als vorliegender EKG-Rhythmus sowie ein anhaltend niedriger etCO₂-Wert < 8 mmHg (1,3 kPa unter laufender CPR) können die Entscheidung für den Abbruch der Reanimation zu diesem Zeitpunkt unterstützen.

Schlussfolgerungen

ITLS Germany ist der Ansicht, dass nach der aktuellen Datenlage eine erfolgreiche Reanimation nach TCA durchaus möglich ist. Auch wenn die Mortalität weiterhin hoch bleibt, gibt es Überlebende mit gutem neurologischen Outcome.

Verbesserte Techniken, um die reversiblen Ursachen des TCA zügig zu erkennen und zu behandeln, rechtfertigen den Beginn der Reanimation nach einem schweren Trauma gemäß TCA-Algorithmus des ERC.^{9, 11}



Literaturverzeichnis

1. Rosemurgy AS, Norris PA, Olson SM, et al. Prehospital traumatic cardiac arrest: the cost of futility. *J Trauma*. 1993; 35:468-474.
2. Stockinger ZT, McSwain NE. Additional evidence in support of withholding terminating cardiopulmonary resuscitation for trauma patients in the field. *J Am Coll Surg*. 2004;198:227-231.
3. Hopson LR, Hirsh E, Delgado J, et al. Guidelines for withholding or termination of resuscitation in prehospital traumatic cardiopulmonary arrest. *J Am Coll Surg*. 2003;196:106-112.
4. Lockey D, Crewdson K, Davies G. Traumatic Cardiac Arrest: Who are the survivors? *Annals of Emergency Medicine* Volume 48 No3: September 2006: 240-244.
5. Pickens JJ, Copass MK, Bulger EM. Trauma patients receiving CPR: predictors of survival. *J Trauma*. 2005; 58:951-958.
6. Cera SM, Mostafa G, Sing RF, et al. Physiologic predictors of survival in post- traumatic arrest. *Am Surg*. 2003; 69:140-144.
7. Tarmey N, Park C, Bartels O, et al. Outcomes following military traumatic cardiorespiratory arrest: A prospective observational study. *Resuscitation*. 82 (2011) 1194-1197.
8. Smith JE, LeClerc S, Hunt P. Challenging the dogma of traumatic cardiac arrest management: a military perspective. *Emerg Med J*. 2015;32:955-960.
9. Truhlaf A, Deakin C. European Resuscitation Council Guidelines for Resuscitation 2015 Section 4 Cardiac Arrest in special circumstances. *Resuscitation*. 95 (2015) 148-201.
10. Lockey DJ, Lyon RM, Davies GE. Development of a simple algorithm to guide the effective management of traumatic cardiac arrest. *Resuscitation*. 84(2013) 738-742.
11. Sherren PB, Reid C, Habig K et al. Algorithm for the resuscitation of traumatic cardiac arrest patients in a physician-staffed helicopter emergency medical service. *Critical Care*. 2013,17:308.



Einfache Thorakostomie zur Thoraxentlastung bei traumatischem Herz-Kreislaufstillstand (TCA)

Die in diesem Dokument dargestellten Referenzen sind entsprechend dem Datum ihrer jeweiligen Veröffentlichung gültig und wurden durch die Nationale Ärztliche Leitung von ITLS Germany zum Zeitpunkt der Publikation des Current Thinking überprüft. Vor der Implementierung der Verfahren sind eine entsprechende Ausbildung und intensives Training erforderlich. Die Einführung sollte optimalerweise durch ein Qualitätsmanagementprogramm überwacht werden.

Einleitung

Gemäß Angaben der WHO sind 27% aller Todesfälle weltweit durch Traumata bedingt.¹ Ein Spannungspneumothorax ist die häufigste reversible Todesursache bei Patienten mit TCA und assoziiertem Thoraxtrauma und für mehr als 20% der traumabedingten Todesfälle verantwortlich.^{2, 3} Die Inzidenz eines Spannungspneumothorax bei Patienten im TCA variiert deutlich je nach Studie, liegt aber im Bereich von ca. 6-8%.⁴

Das britische Trauma Audit & Research Network (TARN) geht anhand aktueller Daten davon aus, dass bei 0,4% aller schwer traumatisierten Patienten ein Spannungspneumothorax vorliegt.⁵

Präklinisch kann ein Spannungspneumothorax durch eine körperliche Untersuchung meist gut diagnostiziert werden, die Diagnose kann jedoch dann schwierig sein, wenn die typischen Symptome wie ein einseitig aufgehobenes Atemgeräusch, hypersonorer Klopfeschall oder eine Trachealdeviation zur Gegenseite als Spätzeichen fehlen.

Im Falle eines TCA soll durch eine bilaterale Thoraxdekompression - entweder durch Nadeldekompression oder beidseitige Thorakostomien - ein Spannungspneumothorax als Ursache des TCA gewissermaßen prophylaktisch ausgeschlossen werden. Die Dekompression kann helfen potenziell tödliche Verletzungen, die durch den Spannungspneumothorax verschleiert werden, zu identifizieren und sollte als fester Bestandteil der Behandlung eines TCA verstanden werden.⁶

Die Nadeldekompression ist der bilateralen Thorakostomie aufgrund mehrerer möglicher Fehlerquellen in ihrer Effektivität unterlegen.

Zu den Komplikationen / Limitationen der Nadeldekompression gehören:

- kurze Katheter erreichen den Pleuraraum möglicherweise gar nicht
- Katheter knicken häufig ab oder werden durch Koagel / Blut / Sekrete verlegt
- die Punktionsstelle wird nicht korrekt lokalisiert^{7, 8, 9, 10, 11}

Die einfache Thorakostomie (Finger-Thorakostomie) kann - bei vorhandener Expertise - im Gegensatz dazu, auch in der Präklinik schnell und einfach durchgeführt werden, wenn es zu einem TCA infolge eines Spannungspneumothorax gekommen ist. Das Verfahren ermöglicht ein gutes Entweichen von Luft und Blut aus dem Pleuraraum und sorgt für eine bestmögliche Entfaltung der komprimierten Lunge. In mehreren Studien konnten Sicherheit und Effektivität dieser Technik auch für den präklinischen Bereich belegt werden, zusätzlich führte die beidseitige Anwendung der einfachen Thorakostomie zu einem ROSC bei 24% der Patienten mit TCA. Damit war das Verfahren signifikant mit einer verbesserten Überlebensrate bei TCA assoziiert. Wenngleich die bilaterale Thorakostomie für Mitarbeiter im bodengebundenen Rettungsdienst eine relativ neue Technik ist, so ist sie ein Standardprozedere in Luftrettungssystem vieler Länder.^{2, 12, 13, 14, 15, 16, 17, 18}

Hintergründe

Bei einem Spannungspneumothorax kommt es zu einer progredienten Ansammlung von Luft im Pleuraspalt. Mit größer werdender Luftmenge entsteht durch einen Ventilmechanismus ein Überdruck im Pleuraraum, der das Mediastinum zur (nicht betroffenen) Gegenseite verschiebt und Herz, Lunge, Trachea sowie große Gefäße zunehmend kompromittiert.^{3, 19} Dies führt letztendlich zu einem obstruktiven Schock durch eine verminderte Auswurfleistung des Herzens und zu einer unzureichenden Oxygenierung und Ventilation. Unbehandelt kann es zu einem Kreislaufstillstand kommen.

Von ITLS International wurde bislang die Durchführung einer Nadeldekompression zur Thoraxentlastung empfohlen.¹⁹ Die einfache Thorakostomie ist ein weiteres Verfahren zur Entlastung eines Spannungspneumothorax, das in vielen arztgestützten Rettungssystemen und der Luftrettung bereits zur Anwendung kommt. Das Vorgehen ist zunächst analog zur Anlage einer Thoraxdrainage: nach Inzision der Haut im 4. ICR im Bereich der vorderen Axillarlinie wird der Pleuraraum stumpf mit dem Finger eröffnet. So wird der entstandene Überdruck entlastet, indem Luft und Blut möglichst vollständig entweichen können. Die Einlage von Drainageschläuchen, wie in vielen Notarztsystemen durchgeführt, erfolgt bei der einfachen Thorakostomie nicht.²⁰



Die einfache Thorakostomie ist eine einfache, schnelle und leicht zu erlernende Technik, die im Falle eines TCA in der Regel erfolgreich durchgeführt werden kann. Luft- und Blutansammlungen im Pleuraspalt können auf diese Art und Weise effektiver als mit der Nadeldekompression entlastet werden.⁷ Zusätzlich ist die Durchführung einer einfachen Thorakostomie mit einer verbesserten Überlebensrate nach TCA verbunden.⁴ Eine Studie konnte belegen, dass ein kleiner, jedoch signifikanter, Anteil an Patienten gerade wegen der Durchführung der Thorakostomie den TCA überlebte.²¹ Auch die präklinische Anwendung wird durch aktuelle Studien unterstützt, da sich das Verfahren als diagnostisch eindeutig, effektiv und sicher erwiesen hat.¹³ I

n vergleichenden Studien bei Patienten mit einem Spannungspneumothorax wurden in der Gruppe mit Thorakostomie weniger Patienten für tot erklärt, als in der Gruppe, die eine Nadeldekompression erhalten hatte. Es wurden bei Durchführung der Thorakostomie keine Lungenverletzungen beobachtet, die Komplikationsrate war gering und mit innerklinischen Zahlen vergleichbar.^{2, 22, 23} In einer retrospektiven Studie wurden innerhalb eines Zweijahreszeitraumes präklinisch keine relevanten Blutungskomplikationen, Lungenverletzungen oder Infektionen dokumentiert.^{15, 24}

Auch ein aktueller „best-evidence topic“- Report zur einfachen Thorakostomie bei TCA empfiehlt das Verfahren aufgrund eines verbesserten klinischen Zustandes der Patienten und seiner sicheren Durchführung im präklinischen Setting.²⁵

Im Gegensatz dazu haben zahlreiche Studien verschiedene Punkte aufgedeckt, die zum Versagen der Thoraxentlastung durch Nadeldekompression führen können.

In einer umfassenden klinischen Übersichtsarbeit zu den Komplikationen der Nadeldekompression konnten die folgenden Faktoren als Ursache für das Scheitern identifiziert werden: inadäquate Länge des verwendeten Katheters, falsche Einstichstelle, fehlerhafte Einführtechnik, Blutgerinnsel oder Gewebeanteile, die den Katheter verlegen, Abknicken oder Komprimierung des Katheters sowie eine Luftleckage neben dem Katheter, (d.h. ein offener Pneumothorax, der kontinuierlich mehr Luft in den Pleuraraum einsaugt, als über den Katheter entlastet werden kann).¹¹ Weitere Veröffentlichungen stützen diese Erkenntnisse.^{2, 8, 9, 10}

Bei Patienten, die von einem Luftrettungsmittel übernommen wurden und nach einer initialen Nadeldekompression eine Thoraxdrainage erhielten, war die Thoraxentlastung durch Nadeldekompression in 38% der Fälle nicht erfolgreich.²³

Durchführung der Technik

Die einfache Thorakostomie oder Fingerthorakostomie ist mit den ersten Schritten der Thoraxdrainagenanlage in Bülau-Position identisch.

- Abduzieren Sie den Arm, identifizieren und markieren Sie im Anschluss den Punktionsort am Oberrand der 5. Rippe im Bereich der vorderen Axillarlinie.
- Desinfizieren Sie die Haut so gut wie möglich
- Machen Sie im Bereich von der mittleren bis vorderen Axillarlinie eine 3-5 cm lange Hautinzision am Oberrand der 5. Rippe. Die Schnittführung verläuft direkt parallel zur Rippe...
- Durchstoßen Sie vorsichtig, aber zügig das Subkutangewebe und die Interkostalmuskulatur mit einer ausreichend großen Klemme
- Eröffnen Sie die Pleura parietalis mit der Klemme und spreizen Sie dann die Klemme
- Ziehen Sie die geöffnete Klemme aus dem Pleuraraum heraus
- Führen Sie Ihren Finger entlang des geschaffenen Kanals in den Pleuraspalt ein und tasten Sie diesen soweit möglich aus, indem Sie den Pleuraraum kreisförmig auswischen.
- Achten Sie auf das Entweichen von Luft und/oder Blut
- Kennzeichnen Sie jede Inzision eindeutig mit einem Permanentmarker als Dokumentation der Maßnahme für die Weiterbehandelnden, bzw. um Missverständnissen bei einer Obduktion oder kriminalpolizeilichen Ermittlungen vorzubeugen.

Schlussfolgerungen

ITLS ist der Ansicht, dass die aktuelle Datenlage die Anwendung der einfachen Thorakostomie im Rahmen eines traumatisch bedingten Herz-Kreislaufstillstandes unterstützt.

Im Rahmen der Reanimationsmaßnahmen soll eine bilaterale einfache Thorakostomie in Erwägung gezogen werden. Die Technik hat sich als schnell, sicher und effektiver als die Nadeldekompression erwiesen und ist in verschiedenen Luftrettungssystemen in Algorithmen und SOPs zum Management des TCA integriert.¹⁷

Literaturverzeichnis

1. The top 10 causes of death. WHO. Updated January 2017.
2. Keith J Roberts. The role for surgery in pre-hospital care. *Trauma*. 2015; 18(2): 92-100. doi: 10.1177/1460408615617971.
3. Escott ME, Gleisberg GR, Kimmel K, Karrer A, Cosper J, Monroe BJ. Simple thoracostomy. Moving beyond needle decompression in traumatic cardiac arrest. *JEMS*. 2014 Apr; 39(4): 26-32.
4. Chinn M, Colella MR. An Evidence-Based Review of Prehospital Traumatic Cardiac Arrest. *JEMS*. 2017 Apr; 42(4). <http://www.jems.com/articles/print/volume-42/issue-4/features/an-evidence-based-review-of-prehospital-traumatic-cardiac-arrest.html>
5. Leech C, Porter K. Pre-hospital Management of life threatening chest injuries-a consensus statement. *Trauma* 2017, Vol.19(1) 54-62.
6. Mistry N, Bleetman A, Roberts KJ. Chest decompression during the resuscitation of patients in prehospital traumatic cardiac arrest. *Emergency Medicine Journal*. 2009; 26(10): 738-740. doi: 10.1136/emj.2008.065599.
7. Martin M, Satterly S, Inaba K, Blair K. Does needle thoracostomy provide adequate and effective decompression of tension pneumothorax? *Journal of Trauma and Acute Care Surgery*. 2012; 73(6): 1412-1417. doi: 10.1097/ta.0b013e31825ac511.
8. Stevens RL, Rochester AA, Busko J, et al. Needle Thoracostomy for Tension Pneumothorax: Failure Predicted by Chest Computed Tomography. *Prehospital Emergency Care*. 2009; 13(1): 14-17. doi: 10.1080/10903120802471998.
9. Inaba K, Ives C, McClure K, et al. Radiologic evaluation of alternative sites for needle decompression of tension pneumothorax. *Arch Surg*. 2012 Sep; 147(9): 813-8. doi: 10.1001/archsurg.2012.751.
10. Ball CG, Wyrzykowski AD, Kirkpatrick AW, et al. Thoracic needle decompression for tension pneumothorax: clinical correlation with catheter length. *Can J Surg*. 2010 Jun; 53(3): 184-8.
11. Brian Wernick, Heidi H Hon, Ronnie N Mubang, et al. Complications of needle thoracostomy: A comprehensive clinical review. *Int J Crit Illn Inj Sci*. 2015 Jul-Sep; 5(3): 160–169. doi: 10.4103/2229-5151.164939
12. Spanjersberg W, Ringburg A, Bergs B, et al. Prehospital Chest Tube Thoracostomy: Effective Treatment or Additional Trauma? *The Journal of Trauma: Injury, Infection, and Critical Care*. 2005; 59(1): 96-101. doi: 10.1097/01.ta.0000171448.71301.13.
13. Waydhas C, Sauerland S. Pre-hospital pleural decompression and chest tube placement after blunt trauma: A systematic review. *Resuscitation*. 2007; 72(1): 11-25. doi: 10.1016/j.resuscitation.2006.06.025.
14. Deakin CD, Davies G, Wilson A. Simple Thoracostomy Avoids Chest Drain Insertion in Prehospital Trauma. *The Journal of Trauma: Injury, Infection, and Critical Care*. 1995; 39(2): 373-374. doi: 10.1097/00005373-199508000-00031.
15. Massarutti D, Trillo G, Berlot G, et al. Simple thoracostomy in prehospital trauma management is safe and effective: a 2-year experience by helicopter emergency medical crews. *European Journal of Emergency Medicine*. 2006; 13(5):276-280. doi:10.1097/00063110-200610000-00006.
16. Huber-Wagner S, Körner M, Ehrt A, et al. Emergency chest tube placement in trauma care—Which approach is preferable? *Resuscitation*. 2007; 72(2): 226-233. doi: 10.1016/j.resuscitation.2006.06.038.
17. Sherren P, Reid C, et al. Algorithm for the resuscitation of traumatic cardiac arrest patients in a physician-staffed helicopter emergency medical service. *Critical Care* 2013,17:308.
18. Aylwin C, brohi K, et al. Pre-hospital and In-hospital Thoracostomy; Indications and Complications. *Annals of the Royal College of Surgeons of England*. 2008 Jan; 90(1)54.

19. Campbell JE, Alson RL. *International Trauma Life Support*. 8th ed. Upper Saddle River, NJ: Prentice Hall; 2015.
20. McEvoy M, Rabrich JS, Murphy M, Pollak AN, Stathers CL, Pecora D. *Critical Care Transport*. Burlington, MA: Jones & Bartlett Learning; 2011.
21. Barton ED, Epperson M, Hoyt DB, Fortlage D, Rosen P. Prehospital needle aspiration and tube thoracostomy in trauma victims: A six-year experience with aeromedical crews. *The Journal of Emergency Medicine*. 1995; 13(2): 155-163. doi: 10.1016/0736- 4679(94)00135-9.
22. Schmidt U, Stalp M, Gerich T, Blauth M, Maul KI, Tscherne H. Chest Tube Decompression of Blunt Chest Injuries by Physicians in the Field. *The Journal of Trauma: Injury, Infection, and Critical Care*. 1998; 44(1): 98-100. doi: 10.1097/00005373- 199801000-00010.
23. Barton ED, Epperson M, Hoyt DB, Fortlage D, Rosen P. Prehospital needle aspiration and tube thoracostomy in trauma victims: A six-year experience with aeromedical crews. *The Journal of Emergency Medicine*. 1995; 13(2): 155-163. doi: 10.1016/0736- 4679(94)00135-9.
24. Chesters, A, Davies G, et al. Four years of pre-hospital simple thoracostomy performed by a physician-paramedic HEMS- a description and review of practice. *Trauma*. 2016; Vol 18(2):124-128.
25. Pritchard J. Best Evidence Topic Reports-Pre-hospital finger thoracostomy in patients with traumatic cardiac arrest. *Emerg Med J*. 2017; Vol 34 No 6:417-418.

Bougie-Koniotomie als Technik für den chirurgischen Atemweg in *cannot intubate-cannot ventilate*-Situationen

Die in diesem Dokument dargestellten Referenzen sind entsprechend dem Datum ihrer jeweiligen Veröffentlichung gültig und wurden durch die Nationale Ärztliche Leitung von ITLS Germany zum Zeitpunkt der Publikation des Current Thinking überprüft. Vor der Implementierung der Verfahren sind eine entsprechende Ausbildung und intensives Training erforderlich. Die Einführung sollte optimalerweise durch ein Qualitätsmanagementprogramm überwacht werden.

Einleitung

Der Zweck dieses Dokuments ist es, die ITLS Anwender und ITLS Instruktoren über die Lehrmeinung des nationalen Chapters hinsichtlich der chirurgischen Atemwegssicherung zu informieren. Mit der Bougie-Koniotomie soll eine alternative Möglichkeit vorgestellt werden, im Falle einer "cannot intubate-cannot ventilate"-Situation den Atemweg des Patienten zu sichern.

Hintergründe

In den ITLS Advanced Provider Kursen wird als ultima ratio-Maßnahme zur Sicherung des Atemwegs in einer *cannot intubate-cannot ventilate*-Situation die offene chirurgische Koniotomie unterrichtet.

Da doppelblinde, randomisierte Studien zur Koniotomie schwer planbar und durchführbar sind, besteht die Literatur zur Notfallkoniotomie nahezu ausschließlich aus Fallberichten und kleinen prospektiven Studien.¹

Als weitere Möglichkeit soll nun die Bougie-Koniotomie vorgestellt werden, die sich als Alternative besonders dann anbietet, wenn die Utensilien für eine chirurgische Koniotomie (z.B. Spekulum) oder kommerzielle Sets nicht vorgehalten werden. Damit soll – trotz geringer Datenlage – die Atemwegsstation ergänzt werden, um eine weitere, relative einfache Technik zur Koniotomie zur Verfügung zu haben.

Überlegungen

Bei der Koniotomie handelt es sich um eine sehr selten durchgeführte, aber möglicherweise für den Patienten lebensrettende Maßnahme. Die meisten in der präklinischen Notfallmedizin Tätigen (Ärzte und Rettungsfachpersonal) haben in dem Verfahren nur wenig oder keine Expertise. Dennoch ist ein grundlegendes Wissen zur Durchführung der Technik erforderlich. Das US-amerikanische National Emergency Airway Registry (NEAR) erfasste in seiner Datenbank über 800 erweiterte Atemwegsanwendungen, dabei lag die Häufigkeit eines chirurgischen Atemweges bei 0,84% aller Fälle, bei Traumapatienten betrug die



Häufigkeit 1,7%. Neuere, bislang jedoch unveröffentlichte Zahlen des NEAR lassen auf eine deutlich geringere Zahl an Koniotomien schließen.² Es bestehen folgende Indikationen für eine Koniotomie:

- mittels Beutel-Masken-Ventilation (BMV) ist eine Oxygenierung nicht möglich und eine endotracheale Intubation oder das Platzieren eines supraglottischen Atemwegs (SGA) ist nicht möglich.
- nach misslungenem endotrachealen Intubationsversuch ist die Einlage eines SGA ebenfalls gescheitert oder erscheint unmöglich.
- unerwartete Schwierigkeiten im Atemwegsmanagement führen dazu, dass der Atemweg nicht gesichert werden kann und eine sofortige Intervention erforderlich ist.³

Für die Koniotomie existieren nur wenige Kontraindikationen, bis auf eine (absolute) handelt es sich um relative Kontraindikationen:

- Kinder unter 10 Jahren aufgrund der engen anatomischen Verhältnisse und eines sehr mobilen, weichen Larynx und Schildknorpels stellen die absolute Kontraindikation. Alternativ soll die Punktionskoniotomie erwogen werden.
- vorbestehende Pathologien an Kehlkopf oder Trachea (Tumoren, Infektionen, Abszesse)
- fehlende, überdeckte oder zerstörte anatomische Landmarken, die die Prozedur schwierig oder unmöglich erscheinen lassen.
- Gerinnungsstörungen
- fehlende Anwendererfahrung⁴

Zu den Komplikationen der chirurgischen Atemwegssicherung gehören Blutungen, Entwicklung eines Pneumomediastinums, Verletzungen von Kehlkopf und Trachea sowie des Ringknorpels, Barotraumata, Infektionen, Veränderungen der Stimme und die Entwicklung subglottischer Stenosen.⁴ In Deutschland existieren neben kommerziellen Sets zur Punktionskoniotomie mittlerweile auch solche für die offene chirurgische Koniotomie sowie für die schnelle 4-Schritt- und Seldinger-Technik.^{1, 3, 4} Zusätzlich zu den bekannten Verfahren beginnt sich nun zusätzlich die Bougie-Koniotomie zu etablieren.^{1, 3, 5, 6, 7} Die kommerziellen Sets finden, wie auch individuell zusammengestellte Lösungen, zunehmend Verbreitung, werden jedoch möglicherweise noch nicht flächendeckend vorgehalten. Daher ist die Bougie-Koniotomie eine sinnvolle Alternative, denn sie benötigt nur ein Skalpell, einen Bougie-Stab (sogenannter gum-elastic-Bougie oder Eschmannstab) und einen entsprechenden Tubus (z.B. 5.5/6.0 mm ID).^{3, 5}



Die Vorteile der offenen Koniotomie werden mit denen der Seldingertechnik verbunden, das Verfahren ist sicher und leicht zu erlernen. Möglicherweise ist die Bougie-Koniotomie sogar sicherer durchzuführen und von höherem Erfolg gekrönt, denn das Risiko einer Fehllage verringert sich. Hierzu sind jedoch in der Zukunft weitere, auch vergleichende Untersuchungen erforderlich. ^{5, 8}

Ein detailliertes Video zur Anlagetechnik findet sich unter:
<https://emcrit.org/racc/real-surgical-airway/>

Hinweis

ITLS weist darauf hin, dass es sich bei der Koniotomie um eine möglicherweise lebensrettende Prozedur handelt, die in ansonsten ausweglosen Situationen zur Anwendung kommt. Im Falle einer Anwendung der Technik sollen lokale Protokolle beachtet werden.

Schlussfolgerung

ITLS Deutschland ist der Ansicht, dass die Bougie-Koniotomie als eine Option zur chirurgischen Koniotomie beim Erwachsenen zur Anwendung kommen kann, falls eine ausreichende Oxygenierung und Ventilation nicht durch BMV, endotracheale Intubation oder das Platzieren einer SGA gesichert werden kann.

Literaturverzeichnis

1. Mayglothling, J, Gibbs, M. Airway Management in Trauma. *EB Medicine, Emergency Medicine Practice*. 2016: 1-10.
2. Sagarin MJ, Barton ED, Chng YM, et al. Airway management by US and Canadian emergency medicine residents: a multicenter analysis of more than 6,000 endotracheal intubation attempts. *Ann Emerg Med*. 2005; 46(4):328-336.
3. Franklin K, Braude DA, Gonzalez MG. Techniques in EMS Airway Management. In: Brown CS, Sakles JC, Mick, NW, eds. *Manual of Emergency Airway Management*. 5th ed. Philadelphia, PA: Lippincott, Williams and Wilkins; 2017: 339-349.
4. Bair, AE, Caro DA. Surgical Airway Management. In: Brown CS, Sakles JC, Mick, NW, eds. *Manual of Emergency Airway Management*. 5th ed. Philadelphia, PA: Lippincott, Williams and Wilkins; 2017: 209-231.
5. Braude, D, et al. The Bougie-Aided Cricothyrotomy. *Air Medical Journal Associates*. 2009: 191-194.
6. Smith, MD, Katrinchak, J. Use of a Gum Elastic Bougie During Surgical Cricothyrotomy. *Am J Emerg Med*. 2008; 26: 738.
7. MacIntyre, A, et al. Three-Step Emergency Cricothyroidotomy. *Military Medicine*. 2007; 172 (12): 1228.
8. Frerk C, et al. Difficult Airway Society Guidelines-2015. *Br J Anaesth*. 2015; 115: 827-848.

Behandlung eines offenen Pneumothorax mit Chest Seals

Die in diesem Dokument dargestellten Referenzen sind entsprechend dem Datum ihrer jeweiligen Veröffentlichung gültig und wurden durch die Nationale Ärztliche Leitung von ITLS Germany zum Zeitpunkt der Publikation des Current Thinking überprüft. Vor der Implementierung der Verfahren sind eine entsprechende Ausbildung und intensives Training erforderlich. Die Einführung sollte optimalerweise durch ein Qualitätsmanagementprogramm überwacht werden.

Einleitung

Ein offener Pneumothorax entsteht, wenn gleichzeitig ein Pneumothorax und eine offene Thoraxwunde bestehen und dadurch eine Verbindung zwischen Pleuraraum und Umgebungsluft entsteht. Offene Thoraxverletzungen mit einer Lungenperforation machen 5-6% der Gefechtsfeldverletzungen aus.¹ Der offene Pneumothorax tritt bei Traumata im militärischen Umfeld weit häufiger auf als im zivilen Bereich. Vom britischen Trauma and Research Network (TARN) wurden in einem Zeitraum von 8 Jahren bis 2013 nur 31 Fälle erfasst.² Dennoch ist der offene Pneumothorax eine der vermeidbaren Todesursachen beim Trauma.³

Luft strömt üblicherweise entlang dem Weg des geringsten Widerstandes. Daher gelangt sie, sobald die Thoraxwunde größer ist als ca. 2/3 des Durchmessers der Trachea, bei jedem Atemzug leichter über die Wunde in den Brustkorb, als über die Trachea in die Lungen.³ Infolgedessen ist die Ventilation stark beeinträchtigt, es resultieren eine Hypoxie und Hyperkapnie.

Wegweisend für die Diagnose „offener Pneumothorax“ sind der zugrundeliegende Verletzungsmechanismus und eine schmatzende oder blubbernde Wunde (*sucking chest wound*). Die Luft, die so in den Thorax gelangt, führt zu einem Spannungspneumothorax mit entsprechenden klinischen Symptomen.

Die Versorgung dieser Verletzung in der präklinischen Notfallmedizin mittels Chest Seal ist Bestandteil aktueller Empfehlungen.^{2, 4}

Hintergründe

Chest Seals zur Versorgung eines offenen Pneumothorax sind mit und ohne Ventil erhältlich. Mittlerweile sind kommerzielle Siegel mit Ventil mehrerer unterschiedlicher Hersteller verfügbar. Die Eigenschaften der verschiedenen Modelle hinsichtlich Anhaftung an der Haut des Patienten und Entlastung des intrathorakalen Drucks variieren jedoch deutlich. In der aktuellen 8. Auflage des ITLS Provider Handbuchs wird die Verwendung eines Chest Seals mit Ventil, wie z.B. Asherman Chest Seal®, Bolin Chest Seal® oder Halo Vent® empfohlen.⁴ Mittlerweile wurden weitere Modelle auf dem Markt eingeführt, die über eine andere Form, neuartige Materialien und anders aufgebaute Ventile verfügen.



Hierdurch soll die Drainage von Luft und möglicherweise auch Blut aus dem Pleuraraum erleichtert werden.

Zusätzlich soll durch die veränderte Konstruktion der Ventile deren Verlegung durch Blut, Koagel oder äußere Einflüsse verhindert werden. Arnaud berichtete darüber, dass die Asherman Chest Seals® sich sehr leicht von feuchter Haut ablösen.^{5, 6} Ebenso lösen sich Bolin Chest Seals® leichter, als beispielsweise andere Modelle wie die von SAM®, HyFin® oder Russell®.

Abgesehen von der Haftung auf der Haut ist die effektive Drainage über das Ventil einer der wichtigsten Faktoren für die effektive Funktion der Siegel.

Überlegungen

Die Effizienz der Brustsiegel zur Verhinderung eines Spannungspneumothorax beruht zu gleichen Teilen auf deren Adhäsionsfähigkeit auf der Haut und der Abdichtung der Wunde. In der aktuellen Literatur finden sich keine Studien, die dies am Menschen untersucht haben, jedoch liegen einige Studien an Tiermodellen vor, die die derzeit verfügbaren Chest Seals hinsichtlich ihrer Wirksamkeit vergleichen.^{5, 6, 7, 8, 9} Diese Studien untersuchen vorrangig die Anhaftung an der Haut und Drainagefunktion und folglich, ob ein Spannungspneumothorax wirksam verhindert wird.

Eine Studie untersuchte acht Brustsiegel mit Drainageventil hinsichtlich ihrer Anhaftung an bzw. ihrer Ablösbarkeit von der Haut bei Raumtemperatur.² Fünf der untersuchten Modelle wurden aufgrund ihrer günstigen Eigenschaften im Anschluss weiter beurteilt. Sie wurden 17 Stunden jeweils in extrem kalter (-19,5°C) und warmer (71,5°C) Umgebung gelagert. Während sich bei Raumtemperatur kein Unterschied in der Funktion der fünf untersuchten Chest Seals zeigte, waren nach Lagerung unter Extrembedingungen vier Modelle (Russell®, FastBreathe®, Hyfin® und SAM®) dem fünften Siegel (Bolin®) in den Hafteigenschaften überlegen.

In einem weiteren Schritt wurde die Drainagefunktion der fünf Chest Seals untersucht. Um die Effektivität der Behandlung eines Hämatothorax und Verhinderung eines Spannungshämatothorax zu beurteilen, wurden sie am Schweinmodell einer blutenden, offenen Thoraxverletzung untereinander verglichen.⁷ Alle untersuchten Chest Seals sorgten bei einer trockenen Wunde (ohne Blutung nach außen) rasch für normalisierte intrapleurale Druckverhältnisse und verbesserten die respiratorische Situation. Bei nach außen blutenden Wunden kam es jedoch bei den Modellen mit nur einem Drainagekanal zu einer Verlegung des Ventils. Dadurch wurde die Passage von intrapleuraler Luft über das Ventil behindert, es kam entweder zu einem Spannungshämatothorax oder – sogar noch häufiger – zu einer Ablösung des Chest Seals und damit zu dessen vollständigem Funktionsverlust.



Im Gegensatz dazu wurde bei Modellen mit laminaren Drainagekanälen das Blut effektiv abgeleitet und ein Spannungshämatopneumothorax suffizient verhindert. Diese Modelle besitzen kein starres Ventil, sondern die Drainagefunktion beruht auf der Konstruktion der Folie. Durch die gute Ableitung des Blutes, das sich nicht unter dem Pflaster ansammelte, waren die Chest Seals mit laminaren Drainagekanälen auch hinsichtlich der Anhaftung den anderen Systemen überlegen.

Zwar sind noch weitere Untersuchungen im klinischen Alltag erforderlich, dennoch empfehlen die Autoren der Studie in der Zwischenzeit die Verwendung von Chest Seals mit laminaren Drainagekanälen um offene Thoraxverletzungen in Gefechtssituationen zu behandeln, besonders so lange, bis eine höher qualifizierte medizinische Versorgung in der Klinik möglich ist.

Empfohlenes Vorgehen

Unter Berücksichtigung lokaler Vorgaben sollen für die Versorgung offener Thoraxverletzungen Chest Seals mit Ventil und laminaren Drainagekanälen verwendet werden. Bei der Anwendung dieser Siegel muss unbedingt darauf geachtet werden, dass nichts auf die Folie drückt. Eine Decke oder beispielsweise die Gurte der Trage können die Folie gegen die Brustwand drücken und dadurch die Ventilfunktion beeinträchtigen.

Schlussfolgerung

ITLS Germany ist der Ansicht, dass ausreichende Evidenz vorliegt, um die Verwendung von Chest Seals mit laminaren Drainagekanälen bei Patienten mit offenem Pneumothorax zu empfehlen. Wenn ein Chest Seal mit einfachem Ventil verwendet wird, so empfehlen wir eine mindestens stündliche Überprüfung der Ventilfunktion und Anhaftung, gegebenenfalls muss das Siegel ersetzt werden.

Aufgrund aktueller Neuentwicklungen in diesem Bereich werden wir klinische Studien zum Thema Chest Seals aufmerksam verfolgen und dieses Positionspapier gegebenenfalls der aktuellen Forschung anpassen.

Literaturverzeichnis

1. Peoples GE, Gerlinger T, Craig R, Burlingame B. Combat casualties in Afghanistan cared for by a single team during the initial phase of operation enduring freedom. *Mil Med.* 2005;170:462Y468.
2. Leech C, (2017). The pre-hospital management of life-threatening chest injuries: a consensus statement from the Faculty of Pre-Hospital Care, Royal College of Surgeons of Edinburgh. *TRAUMA Vol 19:1:54-62.*
3. Advanced Trauma Life Support Ninth Edition 2012 American College of Surgeons ACS Committee on Trauma Page 98-99.
4. International Trauma Life Support Eighth Edition 2016 Page 131-133. ISBN-13:978-0-13- 413079-8.
5. Arnaud F, Jeronimo-Maudin E, Higgins A, Kheirabadi B, McCarron R, Kennedy D, Housler G. Adherence evaluation of vented chest seals in a swine skin model. *Injury.* 2016; 47(10):2097-2104.
6. Arnaud F, Tomori T, Teranishi K, Yun J, McCarron R, Mahon R. (2013) Evaluation of chest seal performance in a swine model. Comparison of Asherman vs. Bolin. *Injury.* 2008;39:1082-88.
7. Kheirabadi BS, Terrazas IB, Miranda N, et al (2017) Do vented chest seals differ in efficacy? An experimental evaluation using a swine hemopneumothorax model. *Journal of Trauma and Acute Care Surgery,, Publish Ahead of Print.*
doi:10.1097/TA.0000000000001501
8. Kheirabadi, B. S., Terrazas, I. B., & Koller, A. (2013). Vented versus unvented chest seals for treatment of pneumothorax and prevention of tension pneumothorax in a swine model. *J Trauma Acute Care Surg, 75(1), 150 - 156.*
9. Kotora Jr JG, Henao J, Littlejohn LF, Kircher S. (2013) Vented chest seals for prevention of tension pneumothorax in a communicating pneumothorax. *J Emerg Med.* 2013; 45(5); 686-694.